Ruptura koronární tepny s akutní tamponádou jako komplikace perkutánní koronární intervence

Markéta Chaurová[1], Zdeněk Klimsa[1], Petr Šimek[1], Miloš Holub[1], Erik Petrikovits[2]
[1]Kardiologické oddělení, Kardiovaskulární centrum, Nemocnice Jihlava
[2]Kardiocentrum Vysočina CZ a. s., Jihlava

Ruptura koronární tepny při perkutánní koronární intervenci (PCI) je komplikací velmi vzácnou a život ohrožující. Prezentujeme klinický případ 70letého pacienta, který byl přijat na naše pracoviště pro akutní koronární syndrom. Koronarografický nález kaskády kalcifikovaných 90% stenóz v oblasti střední části RIA (ramus interventricularis anterior) jako culprit léze byl indikován k PCI. Výkon byl komplikován rupturou koronární tepny se vznikem akutní srdeční tamponády manifestující se hemodynamickou nestabilitou pacienta. Akutní stav vyžadoval kardiopulmonální resuscitaci s využitím mechanické nepřímé srdeční masáže systémem LUCAS 2 a napojení na umělou plicní ventilaci. Byla provedena akutní perikardiocentéza a následné ošetření místa ruptury stentgraftem. Pouze kombinace těchto intenzivních terapeutických metod zajistila úspěšné zvládnutí situace. Pacient byl propuštěn po 15 dnech hospitalizace do domácí péče. V odstupu jednoho roku je bez klinických potíží a bez objektivního průkazu koronární ischemie.

Klíčová slova: perkutánní koronární intervence, ruptura koronární tepny, perikardiocentéza, stentgraft.

Coronary artery rupture with acute cardiac tamponade as a complication of percutaneous coronary intervention

Coronary artery rupture during percutaneous coronary intervention (PCI) is a very rare but life-threatening complication. We report a case of a 70-year-old patient admitted to hospital due to acute coronary syndrom. Coronary angiography revealed a cascade of calcifited 90% narrowings of middle part of left anterior descending (LAD) artery. PCI of culprit lesion was complicated by coronary artery rupture with acute cardiac tamponade and consequently by hemodynamic collapse. Urgent pericardiocentesis as well as stentgraft implantation was performed during ongoing cardiopulmonary resuscitation which included use of mechanical chest compression system (LUCAS 2) and mechanical ventilation. This combination of intensive therapeutic methods successfully restored patient´s circulation and the patient was finally discharged from hospital after 15 days. One year later was the patient in good health condition with no evidence of effort ischaemia

Key words: percutaneus coronary intervention, coronary atery rupture, pericardiocentesis, stentgraft.

Interv Akut Kardiol 2015; 14(2): 84–86

Úvod

Perkutánní koronární intervence je dnes rutinně užívanou metodou k léčbě aterosklerotického postižení koronárních tepen, a to jak v akutních situacích u srdečního infarktu, tak v léčbě chronických stavů.

Jedná se o nezastupitelnou, velmi efektivní a dnes značně rozšířenou metodu, u níž jsou potenciální rizika na zavedených pracovištích mnohonásobně vyvážena přínosem pro zdraví a životy pacientů.

Kazuistika

Sedmdesátiletý muž, hypertonik s negativní anamnézou ohledně jiných kardiovaskulárních onemocnění, byl přijat na kardiologické oddělení s paroxyzmem supraventrikulární tachykardie (SVT) typu atrioventrikulární nodální reentry tachykardie (AVNRT) se štíhlým QRS komplexem s frekvencí komor 150/minutu. Pacient trpěl palpitacemi a tlakem na hrudníku. Na EKG byly přítomny deprese ST úseků ve svodech I, II, aVL, V 5–6 až do maxima 2 mm, odpovídající ischemii v oblasti boční stěny. Laboratorní výsledky vykazovaly pozitivitu vysoce senzitivního troponinu (hsTnT) s dynamikou vzestupu při kontrolním odběru na dvacetinásobek horní hranice normy. Paroxyzmus SVT byl ukončen vagovým manévrem do dvaceti minut od příjezdu pacienta do nemocnice.

Obrázek 1. Ruptura RIA, l. šikmá projekce, patrný únik paravazátu

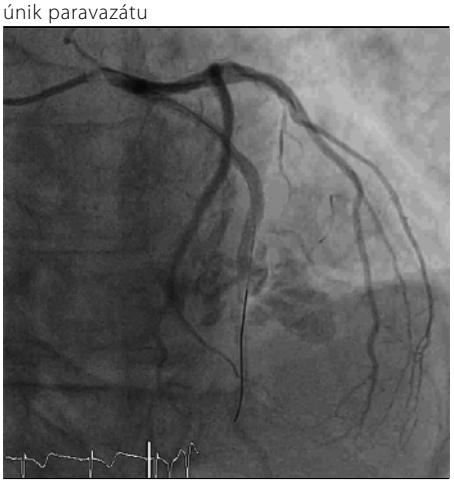

Obrázek 2. Tamponáda, echokardiografický obraz cirkulárního perikardiálního výpotku

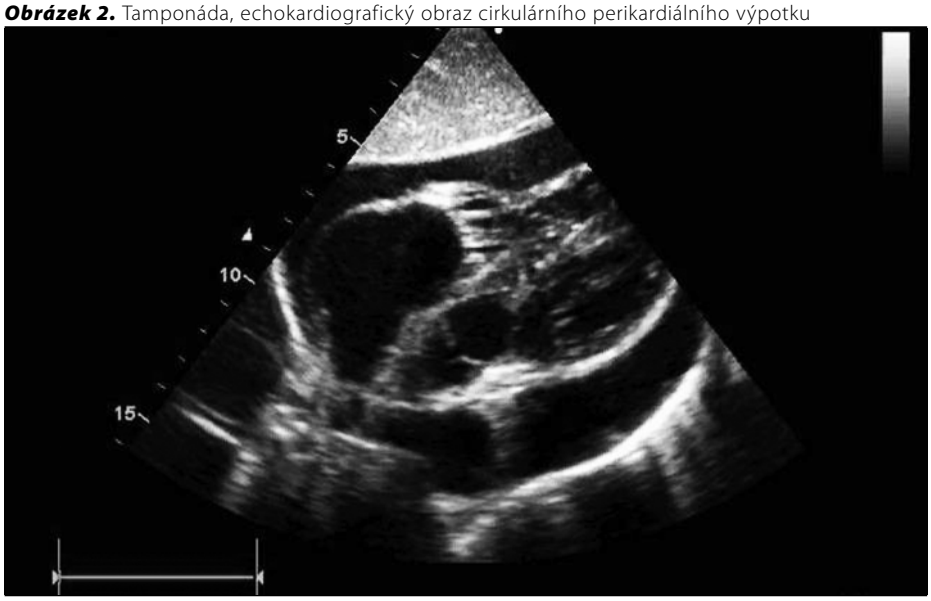

Obrázek 3. Stentgraft RIA, I. šikmá projekce, místo předchozí ruptury ošetřeno stentgraftem

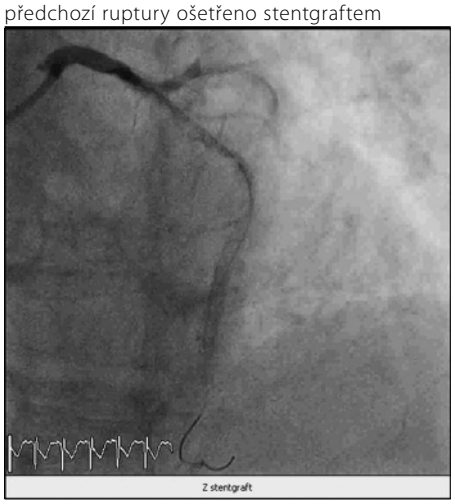

Obrázek 4. Re-koronarografie za 2 dny, tatáž projekce, dobrá pozice stentgraftu

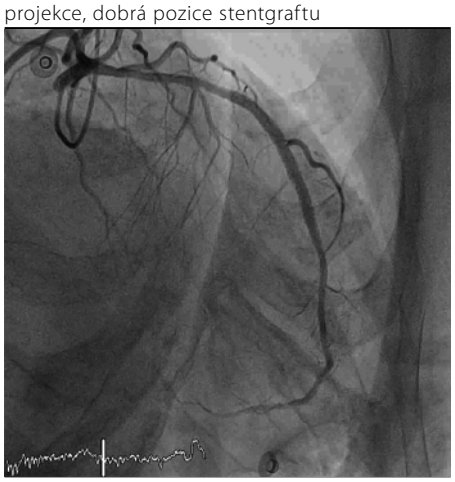

Poté na EKG došlo k vymizení ischemických změn a bolesti na hrudníku ustoupily.

Vstupní echokardiografické vyšetření ukázalo snížení ejekční frakce levé komory srdeční (EF LK) na 45 %. Pacienta jsme s diagnózou akutního koronárního syndromu následující den indikovali ke koronarografickému vyšetření, které bylo provedeno s tímto nálezem: kmen levé koronární tepny bez stenóz, na ramus interventricularis (RIA) ve střední části a po odstupu ramus diagonalis (RD) kaskáda až 90 % kalcifikovaných stenóz, periferie bez stenóz. Ramus circumflexus (RC) a pravá koronární tepna (ACD) bez stenóz. Culprit léze na RIA v délce 45 mm (při proximálním referenčním diametru tepny 3,5 mm a distálním referenčním diametru tepny 3 mm) byla indikována k primární angioplastice.

Po zavedení vodícího drátu do periferie RIA intervenční kardiolog predilatuje stenózu balonem Falcon 2,0 × 14 mm, do distální části stenózy implantuje Orsiro stent 3,0 × 22 mm, dilatuje tlakem 18 atmosfér. Do proximální části stenózy implantuje další Orsiro stent 3,5 × 30 mm tlakem 18 atmosfér. Po zavedení obou stentů perzistuje v distální části RIA reziduální stenóza nad 20 %, kterou hodnotí jako suboptimální efekt. Znovu použije dilatační balon Falcon 2,0 × 14 mm, posouvá jej do periferie a postdilatuje tlakem 20 atmosfér. Při postdilataci dochází k ruptuře tepny a úniku kontrastní látky do perikardu (obrázek 1).

Akutní echokardiografické vyšetření bedside přístrojem prokazuje cirkulární perikardiální výpotek v šíři 20 mm (obrázek 2). Pacient je hemodynamicky nestabilní, rychle se vyvíjí kardiogenní šok (invazivně měřený tlak krve 60/45 torr), je ještě zachována spontánní dechová aktivita, ale pacient upadá do bezvědomí. Neprodleně zahajujeme kardiopulmonální resuscitaci a pod echokardiografickou kontrolou provádíme akutní perikardiocentézu s evakuací 300 ml krve z dutiny osrdečníku. Zprvu manuální nepřímá srdeční masáž je ve spolupráci s lékařem anesteziologicko-resuscitačního oddělení (ARO) nahrazena externím systémem LUCAS 2 a pacient je napojen na umělou plicní ventilaci.

Při intravenózně podávané katecholaminové podpoře ve vysokých dávkách (noradrenalin 1 ug/10 kg/min. rychlostí 8 ml/min. i.v., dobutamin v dávce 5 ug/kg/minutu) je pacient v tuto chvíli oběhově stabilizován, měříme invazivní TK 100/60 torr při sinusovém rytmu o frekvenci 100/min. Intervenční kardiolog mění guiding katétr o rozměru 5 French (F) za 6 F, není patrný další únik paravazátu, není nutno tamponovat místa ruptury balonkem. Následně definitivně ošetřuje rupturu koronární tepny implantací stentgraftu Graftmaster 3,5 × 19 mm (obrázek 3). Pacient je poté převezen na ARO, kde kontrolní echokardiografické vyšetření týž den zaznamenává těžkou depresi EF LK 15 %.

Po dvou dnech byla provedena kontrolní koronarografie, která prokazuje dobrý efekt po ošetření stentgraftem a po implantaci dvou stentů do RIA (obrázek 4).

Po čtyřdenní komplexní péči na ARO následoval šestidenní pobyt na koronární jednotce a závěrem čtyři dny na standardním kardiologickém oddělení. Echokardiografické vyšetření před propuštěním vykazuje výrazné zlepšení EFLK na hodnotu 45 %.

Pacient byl propuštěn do ambulantní péče v celkově dobrém stavu s normálním neurologickým nálezem ve funkční třídě NYHA II.

Po dobu jednoho roku od PCI anamnesticky neměl symptomy anginy pectoris. Vzhledem k vyššímu riziku restenózy ve stentgraftu a možné klinicky němé ischemii jsme u pacienta po této době provedli zátěžové dobutaminové echokardiografické vyšetření. Neprokázali jsme žádné známky ischemie, EF LK byla 50 %.

Pacient je dosud ve sledování, zůstává bez subjektivních či objektivních obtíží.

Diskuze

Výsledky léčby perkutánními koronárními intervencemi jsou jako u každé metody závislé na kvalitě a zkušenostech odborného týmu, významný vliv má i technické vybavení provádějícího pracoviště. V současné době je tato metoda unikátní svým bezprostředním efektem na stav pacienta a v naší zemi i svojí dostupností, na druhou stranu vzhledem ke stárnoucí populaci musíme být připraveni i na případný vyšší výskyt závažných komplikací.

Odborná literatura uvádí celosvětový nárůst počtu PCI. Údaje z roku 2012 ukazují, že jen v samotných Spojených státech amerických (USA) bylo v tomto roce provedeno přibližně 600 000 PCI na téměř 1 400 pracovištích (1). Udržení vzestupného trendu v počtu výkonů lze dále předpokládat.

V této souvislosti nelze opomenout jak celkové komplikace výkonu (v podobě alergických reakcí, trombembolických příhod či kardiálních komplikací různého stupně závažnosti), tak ani lokální komplikace (od běžného hematomu v místě vpichu do tepny až po rozsáhlé krvácení). Volbou radiálního přístupu procento komplikací klesá. Studie ACCESS byla první randomizovanou studií provedenou v 90. letech 20. století, která verifikuje výhodu radiálního přístupu nad ostatními arteriálními přístupy při PCI. Výskyt závažných krvácení z místa vpichu – s poklesem hemoglobinu o 20 g/l, nutností podání krevní transfuze či chirurgické revize – byl signifikantně nižší u přístupu radiální tepnou s komplikacemi 0 % oproti přístupu femorální tepnou s komplikacemi ve 2,3 % při zachování srovnatelné úspěšnosti PCI (2). Další více než desítka randomizovaných studií a Agostoniho metaanalýza tyto výsledky potvrdila (3). Taktéž v USA (z pohledu volby intervenčního přístupu jde o konzervativní stát) postupně dochází k přijetí radiálního přístupu. V loňském roce zde proběhla retrospektivní studie srovnávající rok 2011 a 2012, kdy je patrný vzestup z 6 % na 15,3 % PCI cestou radiálního přístupu (4). V České republice (ČR) tým intervenčních kardiologů participoval na multicentrické randomizované studii STEMI-RADIAL porovnávající radiální a femorální přístup při PCI pro akutní infarkt myokardu s elevacemi úseku ST v letech 2009–2012. Výsledky byly prezentovány na světovém sjezdu v Miami roku 2012, data hovoří ve prospěch radiálního přístupu. V ČR je dle studie tento přístup použit v šesti z deseti případů PCI.

Mezi vzácné komplikace patří perforace, případně ruptura koronární tepny, nástřik kontrastní látky do myokardu či do perikardiálního vaku při ventrikulografii.

Braunwald uvádí výskyt perforace koronární tepny v rozmezí 0,02–0,03 % (5).

Jedno z předních kardiologických center v České republice IKEM Praha prezentovalo retrospektivní studii komplikací PCI v letech 2001–2003. Zaznamenali 6 případů ruptury koronární tepny, což představuje 0,28 % všech prováděných koronárních intervencí na jmenované klinice. Akutní kardiochirurgické řešení (sutura tepny, kardiochirurgická revaskularizace) bylo nutné ve dvou případech, jedenkrát implantovali intrakoronární stentgraft a ve třech případech došlo ke spontánnímu uzávěru ruptury věnčité tepny (6).

Dle kolektivu amerických autorů je vzestup počtu komplikací při PCI podmíněn zejména charakterem intervenované koronární tepny. Jde obvykle o komplexní, kalcifikované stenózy, často gracilní tepny (s malým referenčním diametrem) a v neposlední řadě bifurkační léze (7).

Riziko ruptury koronární tepny při PCI je spojeno s implantací stentů do excentrických či tortuózních kalcifikovaných stenóz (8, 9). Pro úplnost nutno zmínit neovlivnitelné rizikové faktory při intervenci na koronárním řečišti, jako je věk, ženské pohlaví, chronická renální insuficience apod. (10).

Identifikace lézí věnčitých tepen rizikových k perforaci při PCI zůstává jedním z obtížných úkolů. Pomocným ukazatelem může být například vhodně použitý intravaskulární ultrazvuk (IVUS) (11). Dle závažnosti komplikace musí být zvolena adekvátní léčba. V případě vytvoření lokalizovaného depa kontrastní látky mimo lumen koronární cévy (v perivazální oblasti či v myokardu) se jedná o perforaci typu I a II. Není vyžadována specifická léčba. Naopak při výskytu „volné" perforace s extravazací do perikardiálního prostoru – perforace typu III – je nutná okamžitá zástava krvácení (nafouknutí balonku, implantace stengraftu). Při rozvoji tamponády je indikováno provedení akutní perikardiocentézy nebo ošetření kardiochirurgem (11). V našem případě byla situace zvládnuta výměnou guiding katétru a definitivním ošetřením ruptury stentgraftem.

Závěr

Na našem pracovišti jsme zaznamenali jednu ze vzácných komplikací PCI – rupturu koronární tepny. Život ohrožující stav se podařilo akutně zvládnout současným provedením perikardiocentézy a implantací stentgraftu do místa ruptury při mechanické nepřímé srdeční masáži systémem LUCAS 2. V následném dlouhodobém sledování pacienta jsme neprokázali známky ischemie myokardu.

Literatura

1. Dehmer JD, Weaver D, Roe MT, et al. A contemporary view of diagnostic cardiac catheterization and percutaneous coronary intervention in the United States. J Am Coll Cardiol 2012; 60: 2017–2031.

2. Kiemeneij F, Laarman GJ, Oderken D, Slagboom T, van de Wieken R. A randomized comparation of percutaneous transluminal coronary angioplasty by the radial, brachial and femoral approaches. J Am Coll Cardiol 1997; 29: 1269–1272.

3. Agostoni P, Biondi-Zoccai GG, De Benedictis ML, et al. Radial versus femoral approach for percutaneous coronary diagnostic and interventional procedures. J Am Coll Cardiol 2004; 44: 349–356.

4. Feldman DN, Swaminatjan RV, Kaltenbach LA. Adoption of radial access an comparison of outcomes to femoral acces in percutaneous coronary intervention. An update report from the National Cardiovascular Data Registry 2007–2012. Circulation 2013; 127: 2295–2306.

5. Braunwald E. Heart disease. 9th ed. Philadelphia, Saunders, 2011:406–441.

6. Hrnčárek M, Želízko M, Pořízka V, Janek B, Karmazín V, Kettner J. Ruptura koronární tepny jako komplikace perkutánní koronární intervence. Interv Aku Kardiol 2003; 2: 97–98.

7. Fasseas P, Orford JL, Panetta CJ, et al. Incidence, correlates, management, and clinical outcome of coronary perforation: analysis of 16298 procedures. American Heart Journal 2004; 147: 140–145.

8. Gunning MG, Williams IL, Jewwit DE, Shah AM, Wainwright RJ, Thomas MR. Coronary artery perforation during percutaneous intervention: incidence and outcome. Heart 2002; 88: 495–498.

9. Ramana RK, Arab D, Joyal D, et al. Coronary artery perforation during percutaneous coronary intervention: incidence and outcomes in the new interventional era. Invasive Cardiology Journal 2005; 17: 603–605.

10. Al-Mukhaini M, Panduranga P, Sulaiman K, Riyami AA, Deeb M, Riyami MB. Coronary perforation and covered stents: An update and review. Heart views 2011; 12: 63–70.

11. Horák D, Holm F. Iatrogenní perforace věnčité tepny. Interv Akut Kardiol 2006; 5: 250–253.

Článek přijat redakcí: 3. 1. 2014
Článek přijat k publikaci: 16. 3. 2014

MUDr. Markéta Chaurová
Kardiologické oddělení, Kardiovaskulární centrum, Nemocnice Jihlava
Vrchlického 59, 586 33 Jihlava
bily.pejsek@centrum.cz